Vorhofseptumdefekt beim Erwachsenen

Fallstudie von 45 Patienten der Stiftsklinik Collegium Augustinum München

Roswitha Seibt

1977

Digitized by the Internet Archive
in 2026

https://archive.org/details/IA41555618_0017

Aus der Stiftsklinik Collegium Augustinum München
Direktor: Prof. Dr. med. Michel

VORHOFSEPTUMDEFEKT BEIM ERWACHSENEN

Inaugural-Dissertation
zur Erlangung der Doktorwürde in der gesamten Medizin
an der Ludwig Maximilians-Universität zu München

vorgelegt von

Roswitha Seibt
aus München
1977

Mit Genehmigung des Fachbereichs Medizin der Universität München

Berichterstatter: Prof. Dr. med. Michel

Mitberichterstatter: Prof. Dr. med. Karl

Dekan: Prof. Dr. med. Spann

Tag der mündlichen Prüfung: 15.12.1977

UNIV.
LEIDEN
BIBL.

Herrn Professor Dr. med. Michel
vielen Dank für die Überlassung
des Themas und die hilfreiche
Unterstützung bei der Ausarbeitung

Inhaltsverzeichnis

Angaben zu den Untersuchungsunterlagen

Frühere Anamnese

I. Häufigstes Symptom in der früheren Anamnese

II. Kindheit und Jugend
1. Beschwerdefreiheit
2. Beschwerden
a) Dyspnoe
b) verminderte Leistungsfähigkeit
c) Herzsensationen
d) Blässe und Acrozyanose

III. Zeitpunkt der Diagnose

Untersuchungsbefund

I. Konstitution
II. Allgemeinzustand
III. Zeichen der Rechtsherzinsuffizienz
IV. Zyanotische Zeichen
1. Acrozyanose und Lippenzyanose
2. Blässe
3. Uhrglasnägel und Trommelschlägelfinger
4. zentrale Zyanose
V. Auffälligkeiten des Thorax
1. Hebender und verbreiterter Herzspitzenstoß
2. Epigastrische Pulsationen
3. Thoraxdeformationen

Beschwerden

I. Atemnot
   1. Belastungsdyspnoe
   2. Ruhedyspnoe
   3. Orthopnoe

II. Herzbeschwerden
   1. Schmerzen
      a) Pektanginöse Beschwerden
      b) Herzstechen
      c) präkordiale Schmerzen

III. Konditionsschwächen
   1. starkes Müdigkeitsgefühl
   2. herabgesetzte Belastbarkeit
   3. Schwindelgefühl
   4. Schweißausbrüche
   5. Synkopen

IV. Beschwerdefreiheit als Ausnahme

Röntgen bzw. Durchleuchtung

I. Herzform und -größe
   1. Größe des Herzschattens
   2. linksbetonte Herzform
   3. rechtsbetonte Herzkontur

II. Abhängigkeit der Herzgröße von Shuntvolumen, Widerstand im kleinen Kreislauf und Arteriosklerose

III. Gefäße des kleinen Kreislaufs
   1. Zeichen der Rezirkulation
      a) Prominenz des Arcus pulmonalis
      b) Gefäßkaliber perihilär vergrößert
      c) Deformationen der Hilusgefäße
      d) "tanzende Hili"

2. übermäßige pulmonale Belastung
   a) verstärkte Gefäßzeichnung der Lungenperipherie
   b) erhebliche pulmonale Stauung
3. mangelnde Gefäßerweiterung der Hili

Phonokardiogramm

I. Herztöne
   1. Erster Herzton
   2. Zweiter Herzton
      a) Spaltung
      b) Atemverschieblichkeit
      c) Spaltgröße
      d) lauter Pulmonalklappenschlußton
      e) normaler zweiter Herzton
   3. Vorhofton
   4. Frühsystolisch pulmonaler Klick
   5. Dritter Herzton
   6. Mitralöffnungston

II. Geräusche
   1. Systolikum
      a) protomesosystolisches Decrescendogeräusch
      b) holosystolisches Spindelgeräusch
   2. Protomesosystolisches Spindelgeräusch

E K G

I. Rhythmus
   1. Sinusrhythmus
   2. Sinustachykardie
   3. Sinusbradykardie
   4. Tachyarrhythmie
   5. Ventrikuläre Extrasystolen

II. Leitungsstörungen
   1. Rechtsschenkelblock
      a) inkomplett
      b) komplett
   2. Rechtsverspätung
   3. Rechtsschenkelblock postoperativ
   4. kein Rechtsschenkelblock
   5. Störungen der Erregungsrückbildung
   6. AV-Block I. Grades

III. Rechtshypertrophie

IV. Lagetypen
   1. Rechtstyp
   2. Steil-Intermediär-Linkstyp
   3. überdrehter Linkstyp

<u>Rechtsherzkatheter</u>

I. Diagnose durch Sondierung
   1. ASD
   2. Transponierte Lungenvenen
   3. VSD
   4. Lutembacher-Syndrom

II. O_2-Sprung auf Vorhofebene

III. Druckmessungen
   1. Druck im kleinen Kreislauf
      a) Druck in den Pulmonalkapillaren (PC)
      b) Druck in der Pulmonalarterie (PA)
   2. Druck innerhalb des Herzens
      a) Druck im rechten Ventrikel (RV)
      b) Drucksprung in der Pulmonalklappe
      c) Druckausgleich zwischen linkem und rechtem Vorhof

IV. Shuntmessung
   1. L-R-Shunt
      a) in l/min
      b) in % vom HMV des großen Kreislaufs
   2. R-L-Shunt
   3. Shuntumkehr

V. Strömungswiderstände des kleinen Kreislaufs

ASD - kombiniert mit anderen Herzvitien

I. Fehleinmündende Lungenvenen

II. Klappenfehler

III. Ventrikelseptumdefekt + AV-Klappenmißbildung

Operationsbericht

I. weiterer Verlauf der Patienten unbekannt

II. es wurde nicht operiert, weil:
   1. Defekt nicht oder noch nicht operationsbedürftig
   2. von Operation abgeraten wurde
   3. Patient Operation ablehnte

III. Operation wurde vorgenommen
   1. keine Defektbeschreibung
   2. beschriebene Defekte:
      a) Septum-primum-Defekt + Kombinationen
      b) Septum-secundum-Defekt
      c) Sinus-Venosus-Defekt

IV. Operationsletalität

Diskussion

Arbeitstabellen

Literatur

Angaben zu den Untersuchungsunterlagen

Das hier untersuchte Krankengut besteht aus 45 Patienten, Patienten der Stiftsklinik Collegum Augustinum im Zeitraum zwischen den Jahren 1968 und 1974.

Die folgende Aufstellung zeigt eine Einteilung dieser Patienten nach Alter und Geschlecht.

Alter	weiblich	männlich	zusammen
jüngster Patient 16 Jahre			
30 Jahre und jünger	8	5	13
30 - 50 Jahre	13	9	22
über 50 Jahre	9	1	10

Bei meiner Untersuchung nahm ich Einblick in das Krankenarchiv der Stiftsklinik, wobei ich bei jedem Patienten Anamnese, Beschwerdebild, Operationsbericht und die Ergebnisse aus EKG-Phonokardiogramm-Rechtsherzkatheter- und Röntgen- bzw. Durchleuchtungsuntersuchungen prüfen und vergleichen konnte.

Für die Datenerhebung, insbesondere der ersten beiden Kriterienkomplexe, Anamnese und Beschwerdebild, gelten die Nachteile jeder retrograden Untersuchungsreihe: unterschiedlich genaue Anamneseerhebung, subjektive Bewertung und Beschreibung klinischer Symptome durch den behandelnden Arzt. Sehr gut verwertbare und objektive Kriterien dagegen lieferten die elektrokardiographischen und phonokardiographischen Untersuchungen, vor allem aber die Katheterisierung des rechten Herzens.

Frühere Anamnese

I. Statistisch fällt auf, daß 58 % der Patienten häufige Infekte der oberen Luftwege angeben, eine Krankheit, unter der die meisten schon in Kindheit und Jugend besonders litten.

II. In Kindheit und Jugend (bis zum 25. Lebensjahr) hatten 53 % aller Befragten keinerlei subjektive Beschwerden. Erwartungsgemäß zeigt die Aufteilung auf die einzelnen Altersgruppen, daß der Anteil derer, die völlige Beschwerdefreiheit in Kindheit und Jugend angeben, mit zunehmendem Alter kontinuierlich ansteigt (31 % der unter 30-jährigen, 60 % bei den 30 - 50-jährigen, 70 % der über 50-jährigen).

Bei den Beschwerden, die bereits in der Kindheit auftraten, spielt die Dyspnoe, das alarmierendste Zeichen, nur bei den unter 30-jährigen mit einem Anteil von etwa 50 % aller Krankheitsbeschwerden eine Rolle. In der Altersgruppe zwischen 30 und 50 Jahren ist dieser Anteil nur noch 10 % und bei den über 50-jährigen trat kein einziger Fall von Dyspnoe in der Kindheit auf.

Die Angabe "verminderte Leistungsfähigkeit bereits während der ersten 25 Lebensjahre" wird bei der ältesten Gruppe von 30 % aller Befragten, d.h. von allen, die überhaupt Auffälligkeiten der Kindheit bestätigen, als Symptom genannt, während dieser Anteil in den jüngeren Gruppen nur noch 33 - 37 % aller Beschwerden ausmacht. Hierbei muß berücksichtigt werden, daß dieses Kriterium sehr subjektiv bewertet wird. Patienten, die keinerlei andere Beschwerden spüren, werden das Symptom "verminderte Leistungsfähigkeit eher auffallend nennen als solche Patienten, bei denen so gravierende Beschwerden wie Dyspnoe im Vordergrund stehen. Vielleicht ist dies auch ein Hinweis darauf, daß diese älteste Patientengruppe, die sich bereits in der Kindheit am häufigsten subjektiv leistungsgemindert fühlte, gleichzeitig aber am spätesten

klinische Beschwerden zeigte, sich während des Lebens am besten schonen konnte.

Herzsensationen während der Kindheit wie Schmerzen kamen nie, Herzrasen und Herzstolpern nur äußerst selten vor, ebenso selten auffallende Blässe und Acrozyanose der Hände und Füße.

III. Die Diagnose ASD (Atriumseptum-Defekt) wurde in 1/3 der hier untersuchten Fälle bei Patienten im Alter zwischen 40 und 50 Jahren gestellt, nämlich erst dann, wenn massive Beschwerden auftraten, vor allem Dyspnoe und Tachypnoe. Nur in 2 von 45 Fällen wurde durch Zufallsbefunde bei Röntgenuntersuchungen und Auskultation bei Beschwerdefreiheit die Diagnose ASD gestellt.

15 % der Patienten zwischen 30 und 50 Jahren und 30 % der über 50-jährigen wußten bereits in ihrer Kindheit, daß sie irgendeinen Herzfehler hatten, ohne daß eine Diagnose gestellt worden wäre. Bezeichnenderweise stimmen diese Zahlen genau mit jenen überein, die für das Symptom "verminderte Leistungsfähigkeit" während der Kindheit gelten, das heißt, diese Patienten wußten oder glaubten, sie seien schonungsbedürftig. Weitere 13 % der über 30-jährigen erfuhren die unklare Diagnose "Herzfehler" zwischen dem 12. und 25. Lebensjahr. Bei keinem der über 30-jährigen wurde die Diagnose ASD vor dem 25. Lebensjahr gestellt, sondern, wie oben erwähnt, erst beim Auftreten des typischen klinischen Beschwerdebildes.

Untersuchungsbefund

I. Der erste Eindruck vom Patienten läßt sich so beschreiben: oft ein auffallend zierlicher Körperwuchs bei meistens gutem Allgemeinzustand. Etwa jeder 3. Patient unter 30 und über 50 Jahren erscheint besonders zart, wogegen der schlanke Körperwuchs zwischen 30. und 50. Lebensjahr oft durch eine besonders üppige Ernährungsweise verdeckt zu werden scheint.

II. Der Allgemeinzustand ist in über der Hälfte der Fälle gut, doch zeigt sich eine deutliche Altersabhängigkeit. Während bis zum 50. Lebensjahr ein guter Allgemeinzustand überwiegt, herrscht bei den über 50-jährigen der Eindruck des reduzierten Allgemeinzustandes (mit 50 %), in 20 % der Fälle sogar eines schlechten Allgemeinzustandes vor.

III. Parallel mit der Verschlechterung des Allgemeinzustandes geht die Zunahme von Zeichen der Rechtsherzinsuffizienz. Mit abnehmender Haufigkeit wurden Beinödeme, Lebervergrößerung, Nykturie und verstärkte Füllung der Jugularvenen registriert. Für das Nachlassen der Herzmuskelkraft darf das Einsetzen arteriosklerotischer Prozesse an den Koronargefäßen verantwortlich gemacht werden.

Nur in einem von 20 Fällen unter 30 Jahren wurde ein diskretes Zeichen von Rechtsherzinsuffizienz beobachtet, ein Fall zudem, bei dem ein großes Shuntvolumen, nämlich 81 % des Großkreislaufminutenvolumens gemessen wurde. Dagegen erfolgt ein steiler Anstieg der Insuffizienzzeichen ab dem 40. Lebensjahr (siehe Schema Nr. 1).

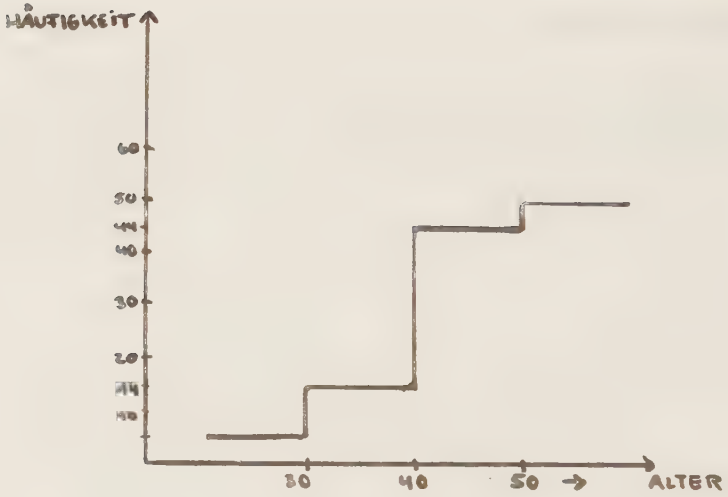

Schema Nr. 1: Auftreten von Zeichen der Rechtsherzinsuffizienz in Abhängigkeit vom Alter

IV. Beinahe an jedem 2. Patienten konnte, als Zeichen erhöhter O_2-Ausschöpfung des Blutes, eine Lippen- und Acrozyanose festgestellt werden (44 %). Seltener fiel starke Blässe der Haut auf (11 %). Uhrglasnägel und Trommelschlägelfinger stellen eine große Seltenheit dar, sie konnten nur bei einem 27-jährigen Patienten mit einem besonders schweren Defekt, einem Canalis atrioventricularis totalis beobachtet werden.

Dieser Patient und eine 67-jährige Patientin wiesen als einzige eine zentrale Zyanose als Zeichen des Mischblutes auf. In diesen beiden Fällen wurde auch mit Hilfe des Rechtsherzkatheters eine Shuntumkehr nachgewiesen.

V. Oft, nämlich in 38 % aller Befundberichte, wird ein hebender und verbreiterter Herzspitzenstoß erwähnt, ein Hinweis auf die verstärkte Herzaktion. Hier steigt die Häufigkeit nur langsam mit höherem Alter an. Ebenfalls in 38 % der Untersuchungen wurde ein hypertropher rechter Ventrikel palpiert. Allerdings wird dieser Hinweis öfters gegeben, als Zeichen deutlicher Hypertrophie des rechten Herzens im EKG, abgelesen werden können (13 %).

Im Gegensatz zu gängigen Lehrbüchern (Handbuch der Inneren Medizin, 4. Auflage, Band IX/9; Innere Medizin in Praxis und Klinik, I. Band; Groß-Schölmerich: Lehrbuch der Inneren Medizin, 3. Auflage) aber konnten bei unseren Patienten auffällige epigastrische Pulsationen nur in einem einzigen Fall beobachtet werden. Retrospektiv muß allerdings eingeräumt werden, daß wohl nicht in allen Befunderhebungen auf dieses Kriterium geachtet wurde.

Thoraxdeformationen sind äußerst selten. Nur 2 Patienten zeigten einen Herzbuckel.

Beschwerden

I. Bei der Angabe der Beschwerden steht an erster Stelle die Atemnot, ein Symptom, das nahezu in allen Fällen eine genaue Untersuchung und somit Diagnosestellung in die Wege leitet.

Die Belastungsdyspnoe, mit 76 % die häufigste Beschwerde, geht mit zunehmendem Alter in eine Ruhedyspnoe über. Bei über 50-jährigen trifft man bei 40 % sogar auf Zeichen der Orthopnoe. Parallel zur Kurve der Orthopnoe läuft, wie beschrieben, die Kurve der Rechtsherzinsuffizienz. Alle Patienten mit Orthopnoe wiesen deutliche Zeichen der Rechtsherzinsuffizienz auf.

Bis zum 20. Lebensjahr ist die Belastungsdyspnoe praktisch die einzige subjektive Beschwerde.

II. Schmerzen von Seiten des Herzens machen sich wenn, dann als retrosternales Druckgefühl, Beklemmung und ziehende Schmerzen in den linken Arm bemerkbar. In Übereinstimmung mit der Behauptung, daß Rechtsherzinsuffizienzzeichen mit mittelgroßem Defekt erst dann in Erscheinung treten, wenn zusätzlich arteriosklerotische Vorgänge den Herzmuskel schädigen, steht, daß die Patienten ab dem 40. Lebensjahr immer häufiger pektanginöse Beschwerden angeben, nämlich in 26 - 30 % der Fälle.

Herzstechen und präkardiale Schmerzen lassen keinen Zusammenhang mit dem untersuchten Herzfehler erkennen. Betroffen sind in erster Linie junge Erwachsene.

Eine häufige Beschwerde stellen dagegen Herzrasen und etwas weniger oft Herzstolpern dar. Im Gegensatz zu Angaben in "Innere Medizin in Praxis und Klinik I" konnte ich keine Bevorzugung des jugendlichen Alters für Tachykardien feststellen. Die deutlich erkennbare Altersabhängigkeit zeigt sogar eine lineare Zunahme sowohl von Herzrasen als auch von Herzstolpern von der jüngsten bis zur ältesten Patientengruppe (siehe Schema Nr. 2).

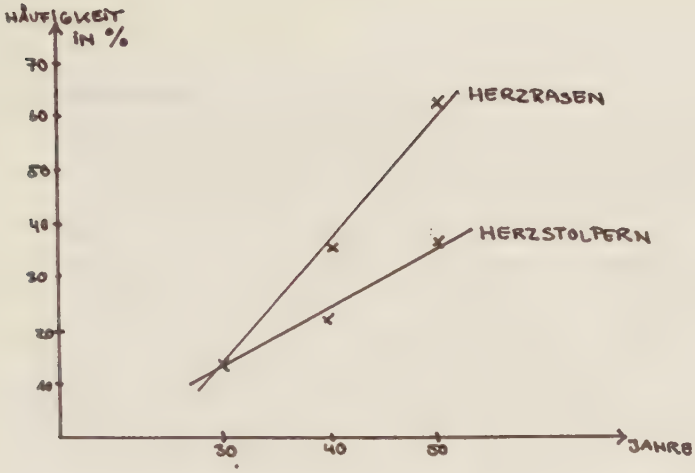

Schema Nr. 2: Häufigkeit von Herzrasen und Herzstolpern in Abhängigkeit vom Alter

III. In der Jugend kann das Herz die erforderliche Mehrarbeit durch den Shuntfluß relativ gut bewältigen. Nur äußerst selten klagen Patienten bis zum 30. Lebensjahr über starke Ermüdbarkeit und andere Konditionsschwächen wie Schwindelgefühl, Schweißausbruch oder sogar Synkopen.

Anders sieht dies ab dem 4. Lebensjahrzehnt aus. 34 % dieser Patienten verspüren starkes Müdigkeitsgefühl, und ihre Belastbarkeit ist herabgesetzt. 22 % leiden häufig unter Schwindelzuständen, 13 % unter Schweißausbrüchen. Synkopen kommen im Gegensatz zur primären pulmonalen Hypertonie äußerst selten vor.

IV. Das völlige Fehlen subjektiver Beschwerden bis zum Zeitpunkt der Diagnosestellung kam in der Altersgruppe bis 30 Jahre nie vor, 2 Fälle konnte ich in der älteren Gruppe zählen.

Der 1. Fall, eine 39-jährige Patientin, hatte laut Operationsbericht einen 2-DM-großen Vorhofseptumdefekt (Ostium-secundum-Typ) mit einem Shuntvolumen, das 54 % des Herzminutenvolumens betrug. Auf ihren Herzfehler wurde man zufällig aufmerksam, ohne daß irgendwelche Beschwerden vorlagen. Irreversiblen Schaden hatte der Herzmuskel hier noch nicht genommen, da sich der im EKG festgestellte inkomplette Rechtsschenkelblock 4 Monate nach der Operation zurückbilden konnte.

Der 2. Fall, eine 63-jährige Patientin, wußte seit ihrem 18. Lebensjahr, daß sie einen Herzfehler hatte. Dieser machte ihr aber keinerlei Beschwerden, obwohl der Defekt im Operationsbericht als 5-DM-groß beschrieben wurde, und der Shunt 56 % des Herzminutenvolumens ausmachte. Selbst im EKG zeigte sich nur eine Rechtsverspätung, die sogar postoperativ sofort verschwand.

Röntgen bzw. Durchleuchtung

I. In der Röntgenuntersuchung läßt sich keine gemeinsam für alle Altersklassen zutreffende Beschreibung für Herzgröße und Form finden.

In der Gruppe der Jugendlichen und jungen Erwachsenen konnte kein einziges besonders stark dilatiertes Herz beobachtet werden. Nur die Hälfte dieser Gruppe zeigte eine mäßige, und die andere Hälfte sogar überhaupt keine Gesamtvergrößerung des Herzschattens. Der Herzmuskel kann also die große Volumenbelastung, das durchschnittliche Shuntvolumen dieser Gruppe beträgt immerhin 57,5 % des HMV, relativ gut bewältigen.

In der mittleren Altersgruppe, also zwischen 30. und 50. Lebensjahr, ist der normal große Herzschatten schon die Ausnahme (18 %). Zu gleichen Teilen werden mäßig und erheblich vergrößerte Herzschatten beschrieben. Besonders ab dem 40. Lebensjahr zeigt die sprunghaft ansteigende Dilatation, daß der Herzmuskel jetzt die Mehrarbeit durch den Shuntfluß nicht mehr kompensieren kann.

Die Patienten jenseits des 50. Lebensjahres hatten bereits in 70 % der Beobachtungen erheblich dilatierte und in 30 % mäßig dilatierte Herzen. Ein normal großer Herzschatten wurde nie beschrieben.

Die Vergrößerung des Herzschattens erfolgte in Längs- und Querrichtung, und zwar im allgemeinen gleichmäßig nach rechts und links. Eine Ausnahme machten nur die Patienten unter 30 Jahren. Während bei ihnen in der Regel die rechte Herzkontur völlig unverändert ist, bietet sich bei jedem 4. Patienten das Bild des linksbetonten Herzens. Sogar in vielen Fällen eines normal großen Herzschattens kann die rechte Herzhälfte den linken Herzrand bilden (siehe Schema 3).

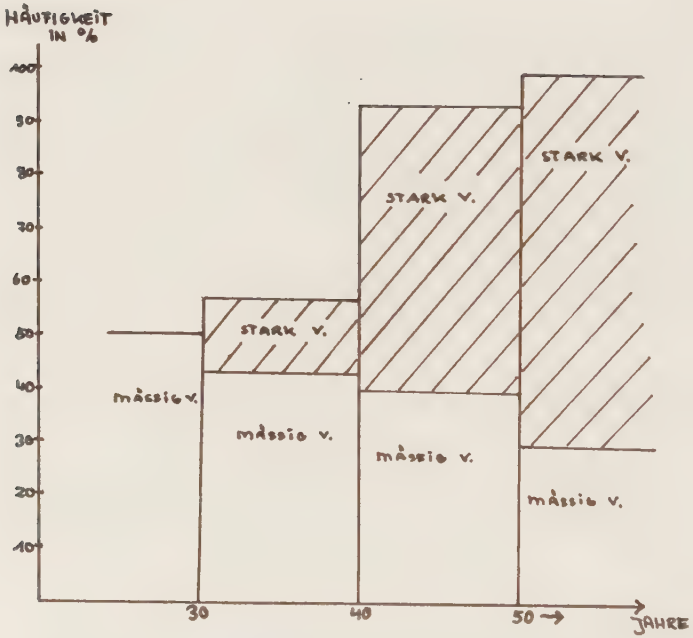

Schema Nr. 3: Häufigkeit von vergrößerten Herzschatten, unterteilt in 2 Grade der Vergrößerung aufgetragen gegen das Alter der Patienten

Jahre	Durchschnittl. Shuntvolumen		Häufigkeit der Widerstandserhöhung im kleinen Kreislauf	
	% vom HMV des großen Kreislaufs	l/min		
unter 30 J.	57,5	12,8	normaler R	70 %
			erniedrigter R	10 %
			erhöhter R	20 %
30 - 50 J.	48,5	10,1	normaler R	62 %
			erniedrigter R	5 %
			erhöhter R	33 %
über 50 J.	61	13	normaler R	50 %
			erniedrigter R	0 %
			erhöhter R	50 %

II. Die folgenden Ausführungen sollen an Hand des hier gewonnenen Materials die Abhängigkeit der Herzgröße von Shuntvolumen, Strömungswiderstand im kleinen Kreislauf und arteriosklerotischen Prozessen des Herzmuskels demonstrieren.

Das Shuntvolumen ist direkt abhängig vom Widerstand im kleinen Kreislauf, da natürlich ein kleineres Volumen von links nach rechts den Defekt passiert, wenn das rechte Herz gegen einen höheren Widerstand auswerfen muß. Mehr Arbeit muß ein Herz dann leisten, wenn das Shuntvolumen sich relativ gesehen weniger verringert als der Strömungswiderstand im kleinen Kreislauf zunimmt. Diese Mehrarbeit des Herzens nimmt nun beim Vergleich Shuntvolumen und Widerstände mit fortschreitendem Alter immer mehr zu.

Betrachtet man die jüngste Gruppe als Vergleichsgruppe und stellt sie der Patientengruppe zwischen 30 und 50 Jahren gegenüber, dann kann man den Einfluß des Stromungswiderstandes auf das Shuntvolumen beobachten. Setzt man im vereinfachten Fall voraus, die Widerstandserhöhungen seien in den einzelnen Altersgruppen im Durchschnitt gleich groß, dann sieht man, daß gegenüber 20 % der Vergleichsgruppe jetzt 33 % der nächst älteren Gruppe bereits erhöhte Widerstände aufweisen. Folgerichtig erfolgt ein Abfall des durchschnittlichen Shuntvolumens. Es läßt sich berechnen, daß das Shuntvolumen der 33 % mit erhöhten Widerständen um 16,7 % kleiner geworden ist. Umgekehrte Proportionalität vorausgesetzt hätten dann auch die Widerstände im kleinen Kreislauf nur um 16,7 % ansteigen dürfen. Dies ist aber ein viel zu kleiner Prozentsatz, da der Normalbereich der Widerstände so groß ist, daß Widerstandserhöhungen unter 30 - 40 % im Durchschnitt nicht registriert werden können.

Daraus ergibt sich, daß in der 2. Altersgruppe das Shuntvolumen durch den erhöhten Widerstand zwar beeinfluß wird, das Herz aber eine größere Auswurfarbeit leisten muß als in der Vergleichsgruppe.

In der 3. Gruppe, also ab dem 50. Lebensjahr, wird die wiederum gestiegene Anforderung an die Auswurfleistung des rechten Herzens besonders gut sichtbar, da hier sowohl die größten Shuntvolumina als auch die höchsten Strömungswiderstände des kleinen Kreislaufs gemessen wurden.

Wie kommt es, daß mit steigendem Alter die Shuntvolumina relativ größer werden? An der Defektgröße kann es nicht liegen, da der Defekt sicher dort erheblicher ist, wo er früher Beschwerden macht, d.h. in jüngeren Jahren. Die embryonal sehr starke Muskulatur des rechten Herzens, die sich spätestens am Ende des ersten Lebensjahres durch den Druckabfall im rechten Herzen auf eine normale Stärke zurückgebildet hat, wird bei einem ASD mit erheblichem L-R-Shunt, der wiederum einen zusätzlichen Volumen- und Druckanstieg im rechten Herzen bewirkt, weitgehend seine Dicke behalten, hat also eine maximale Muskelzellzahl- und Kraft.

Damit bei den älteren Patienten relativ zum Strömungswiderstand des kleinen Kreislaufs immer größere Shuntvolumina gemessen werden können, muß die Muskulatur des rechten Herzens den Shunt immer weniger gut abbremsen können. Der Muskel gibt nach, die Herzhöhlen weiten sich aus. Eine wichtige Ursache für das Nachlassen der Herzmuskelkraft mit zunehmendem Alter ist die Arteriosklerose der Herzkranzgefäße, eine andere die ständige Volumenbelastung.

III. Typische Veränderungen zeigt das Röntgenbild an den Gefäßen des kleinen Kreislaufs. Auf 3/4 aller Aufnahmen sind die Herztaille durch einen prominenten Arcus pulmonalis verstrichen und die perihilären Gefäßkaliber stark erweitert. Diese Zeichen des erhöhten Durchflußvolumens durch die Gefäße sind in allen Altersgruppen gleichermaßen anzutreffen. Die Beanspruchung der Gefäßwände kann so groß werden, daß es zu Deformationen der Hilusgefäße

kommt, welche in 13 % der Fälle erkennbar waren. Auch die Dauer der Volumenbelastung spielt eine Rolle, wie man an der zunehmenden Häufigkeit derartiger Deformationen mit dem Alter ablesen kann. Ein weiteres Zeichen der Rezirkulation, das nicht vorhanden sein muß, aber immerhin in 68 % der Durchleuchtungen gefunden wurde, ist die vermehrte Hiluseigenpulsation, die sogenannten "tanzenden Hili".

Für eine übermäßige pulmonale Belastung spricht die verstärkte Gefäßzeichnung der Lungenperipherie, die immerhin bei 25 % aller Patienten gefunden wurde. Dieses und das weit seltener beschriebene Bild der "ausgeprägten" pulmonalen Stauung weisen auf eine Linksherzinsuffizienz hin und spielen erst ab dem 40. Lebensjahr eine Rolle. Durch den Shunt kommt es auch ohne Linksherzversagen zum venösen Stau der Lunge bei Hochdruck im kleinen Kreislauf.

Eine Ausnahme bildet ein 27-jähriger Patient mit einem Canalis atrioventricularis totalis, einem trotz Druckausgleich zwischen beiden Herzhälften deutlich noch überwiegenden L-R-Shunt und einem nur mäßig vergrößerten Herzschatten, bei dem in der Hilusgegend eine mangelnde Gefäßerweiterung, ja sogar besonders schmale Gefäße auffielen. Dazu allerdings paßt, daß die Strömungswiderstände in diesen Gefäßen exzessiv erhöht waren.

Phonokardiogramm

Das Phonokardiogramm ist nach der Katheterisierung des rechten Herzens die wichtigste Untersuchung zur Diagnosestellung und Beurteilung eines Vorhofseptumdefekts.

In der Folge möchte ich ein Bild der Herztöne und Geräusche bei diesem Herzfehler entwerfen.

I. Der erste Herzton wurde in der Hälfte aller Untersuchungen als sehr laut angegeben. 29 % der Patienten wiesen einen gespaltenen ersten Herzton auf, ein Zeichen der Überleitungsstörung durch die übergroße diastolische Volumenbelastung des rechten Herzens. In 1/3 aller Fälle konnte keine Auffälligkeit des ersten Herztones festgestellt werden.

Ein besonders zuverlässiges Zeichen ist die Doppelung des zweiten Herztons, die in 91 % der Fälle gefunden wurde. Die Spaltung muß mindestens 0,04 sec. groß sein, um die physiologische Spaltung des 2. Herztons auszuschließen. Sowohl bei der jüngsten als auch bei der ältesten Patientengruppe war diese Spaltung immer fixiert, nur bei der Gruppe zwischen 30. und 50. Lebensjahr war die Spaltung zwar weit, aber zu 27 % noch atemverschieblich. Im Durchschnitt lag das Spaltungsintervall etwa gleich häufig unter und über 0,06 sec.

Sehr schön läßt sich der Zusammenhang zwischen Breite des Spaltungsintervalls und der absoluten Größe des Shuntvolumens aufzeigen (siehe Schema Nr. 4).

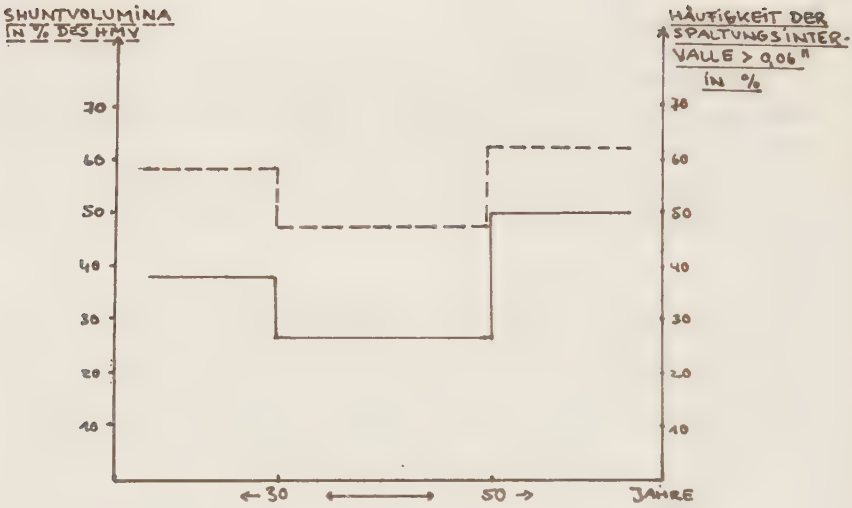

Schema Nr. 4: Häufigkeit der weiten Spaltung des 2. Herztons und Shuntvolumina in Abhängigkeit vom Alter

2 Patienten zeigten als Ausnahme einen völlig normalen 2. Herzton, bei weiteren 2 Patienten war er zumindest sehr laut. Bei den ersten beiden Patientinnen bedeutet dies, daß das Spaltungsintervall wieder kleiner, nämlich unter die Grenze von 0,04 sec. geworden ist, und das ist ein Zeichen für die Eisenmengereaktion.

Die eine der beiden Frauen, 52 Jahre, hatte einen Vorhofseptumdefekt, dessen Durchmesser mit 4 cm angegeben wurde, bei ihr wurde ein Vorhofton und ein Spaltungsintervall des 2. Herztons von 0,03 - 0,04 sec. registriert. Der pulmonale Widerstand war ebenfalls stark erhöht und die Patientin litt unter starker Belastungsdyspnoe und Orthopnoe. Zeichen der Rechtsherzinsuffizienz wurden auch gefunden.

Auch die zweite Patientin, 57-jährig, zeigte bereits alle Zeichen der schweren hämodynamischen Störung, fast holesystolisches Spindelgeräusch, Vorhofton, frühsystolisch pulmonaler Klick, exzessiv erhöhte Widerstände im kleinen Kreislauf und Drucke im rechten Herzen, starke Belastungsdyspnoe, Orthopnoe und Zeichen der Rechtsherzinsuffizienz.

Häufig konnte ein 4. Herzton, der sogenannte Vorhofton, festgestellt werden, nämlich in 29 % aller Fälle. Mit der gleichen Häufigkeit trat der "frühsystolische pulmonale Klick" auf, beides Zeichen der Druckbelastung. Auch hier zeigt die Altersverteilung die steigende Belastung des Herzmuskels von den jüngeren zu den älteren Patienten (siehe Schema Nr. 5).

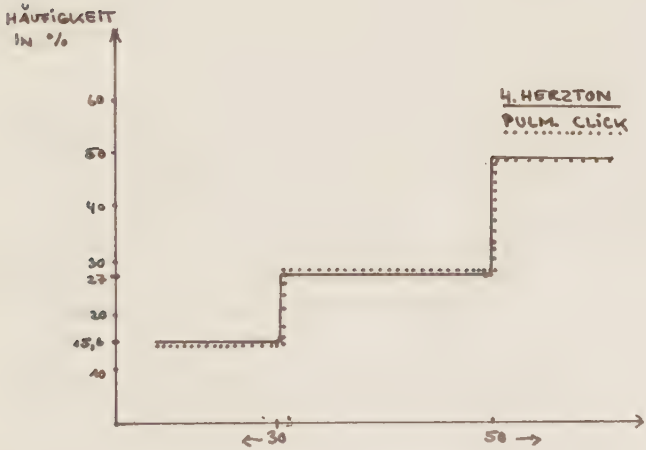

Schema Nr. 5: Häufigkeit von 4. Herzton und pulmonalem Klick in Abhängigkeit vom Alter

In 2 aller 45 Fälle wurde ein 3. Herzton beobachtet, der zeitlich mit der Phase der schnellen Ventrikelfüllung übereinstimmt und nach verschiedenen Meinungen entweder durch beim Bluteinstrom entstehende Vibrationen (Ganong: Medizinische Physiologie, 2. Auflage, S. 523), oder durch eine extreme Vorhofentspannung bedingt sein dürfte (Gotthard Schettler: Innere Medizin, Band I, 3. Auflage, S. 22).

Bei einer 56-jährigen Patientin konnte ein Mitralklappenöffnungston beobachtet werden, weshalb die Verdachtsdiagnose Lutembacher-Syndrom gestellt wurde.

II. Ebenso charakteristisch wie die weite fixierte Spaltung des 2. Herztons ist auch das Auftreten eines Systolikums, eines funktionellen Geräusches über der Auskultationsstelle der Pulmonalklappe, das mit einer Ausnahme, in der auch in anderen Punkten der Schallbefund unklar blieb, bei allen Parteien auffiel. In 86,6 % der Fälle trat das Geräusch protomesosystolisch auf, in 14 %, den schwerwiegenderen Defekten, dehnte sich das Geräusch beinahe über die ganze Systole aus.

Ebenfalls nicht selten, bei jedem 5. Patienten, wurde ein protodiastolisches Spindelgeräusch, Ausdruck einer relativen Trikuspidalstenose, gefunden. Mit Druckangleich des rechten Vorhofs an den linken Vorhof strömt unter höherem Füllungsdruck, als dies normalerweise der Fall ist, ein um den Links-rechts-Shunt vergrößertes Blutvolumen während der frühdiastolischen Füllungsphase in den rechten Ventrikel ein. Die Blutströmungsgeschwindigkeit ist deshalb groß, der Bluteinstrom brüsk und abrupt. Wenn auch keine sichere Beziehung zwischen dem Auftreten der Füllungsgeräusche und der Größe des Shunts besteht (Blömer: Auskultation des Herzens und ihre hämodynamischen Grundlagen), so fällt doch auf, daß das Diastolikum bei der jüngsten Gruppe am häufigsten, nämlich in 30 % der Fälle, gegenüber der mittleren Gruppe mit 9 % und der ältesten mit 20 % gehört wurde.

EKG

I. 60 % aller Patienten zeigten einen normalen Sinusrhythmus. Bei den jüngeren Patienten bis 30 Jahre fiel relativ häufig, bei jedem dritten, eine Sinustachykardie auf. Bei den 2 älteren Patientengruppen wurden die Tachykardien zunehmend arrhythmisch. Sehr selten, hier in 2 von 45 Fällen, kommen Bradykardien vor. (Siehe Schema Nr. 6)

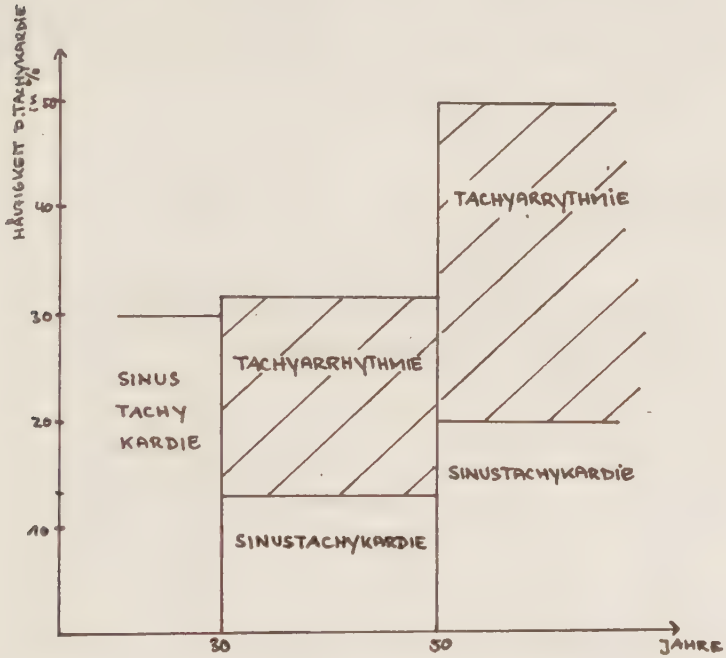

Schema Nr. 6: Häufigkeit und Formen der Tachykardie in Abhängigkeit vom Alter

Ventrikuläre Extrasystolen spielen erst ab dem 40. Lebensjahr eine Rolle. Bei den 30- bis 50-jährigen wurden sie in 27 % der Fälle, bei den Über-50-jährigen in 30 % der Fälle angetroffen.

II. Das auffälligste und zugleich verläßlichste Zeichen, das man im EKG finden kann, ist der komplette oder inkomplette Rechtsschenkelblock. Wenn kein echtes Blockbild besteht, ist zumindest eine Rechtsverspätung zu erkennen. Diese drei Befunde zusammen konnten in 93 % aller Elektrokardiogramme erhoben werden. 60 % fielen dabei auf den inkompletten Rechtsschenkelblock, 20 % auf den kompletten und 13 % auf die Rechtsverspätung. In den einzelnen Altersgruppen sieht diese Verteilung folgendermaßen aus (siehe Schema Nr. 7).

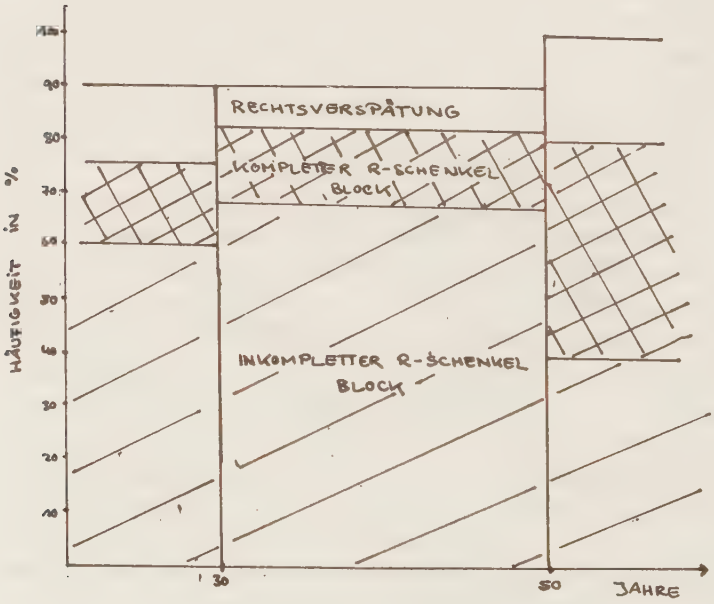

Schema Nr. 7: Abhängigkeit der Leitungsstörungen vom Alter

Daß die rechtsventrikulären Erregungsausbreitungsstörungen nicht organisch fixiert, sondern die Folge der myogenen Dilatation des rechten Ventrikels durch vermehrte Volumenbelastung sind, wird dadurch bewiesen, daß diese Blockbilder nach einer Defektkorrektur reversibel sein können. Bei den Patienten, die nach ihrer Operation wieder unter der Beobachtung der Klinik standen, konnte ich Folgendes beobachten:

1. Maximal 2 Monate postoperativ:

5 inkomplette R-Schenkelblockbilder	
3 unverändert	2 verschwunden

2 Bilder von R-Verspätung	
1 unverändert	1 direkt p.o. verschwunden

2. Mindestens 6 Monate postoperativ

3 inkomplette R-Schenkelblockbilder	
2 unverändert	1 verschwunden

Ein kompletter R-Schenkelblock blieb auch 1/2 Jahr später unverändert.

Die Rückbildung eines R-Schenkelblockbildes wurde dabei in zwei der insgesamt 4 Fälle bei der ältesten Patientengruppe beobachtet.

Nur in 2 von 45 Fällen konnte weder ein echtes Rechtsschenkelblockbild noch eine Rechtsverspätung bemerkt werden.

Der 1. Fall, ein 27-jähriger Patient, hatte sogar einen besonders schweren Defekt, einen Septum-primum-Defekt, kombiniert mit einem Ventrikelseptumdefekt und einer AV-Klappenmißbildung, auch Canalis atrioventrikularis totalis genannt. Sein EKG zeigte außer einer Rechtshypertrophie und Rechtslage keine Auffälligkeiten.

Der 2. Fall, eine 37-jährige Patientin, hatte einen sehr kleinen ASD. Ihr Shuntvolumen wurde mit 34 % des HMV des großen Kreislaufs berechnet. Das Herz zeigte noch keine Vergrößerung und Erhöhung der Druckwerte im rechten Herzen. Auch war die Spaltung des 2. Herztons noch gut atemverschieblich. Im Vordergrund ihrer Beschwerden standen pektanginöse Beschreibungen.

Störungen der Erregungsrückbildung wurden bei 24 % aller Patienten gefunden.

Ein AV-Block I. Grades konnte in 3 Fällen beobachtet werden.

III. Zeichen von Rechtsherzhypertrophie wurden in 13 % aller Fälle sichtbar, wobei eine eindeutige Bevorzugung des jugendlichen Alters erkennbar ist. Eine Tatsache, die sich einmal mit der erst im mittleren Alter einsetzenden Arteriosklerose, zum anderen mit dem im Falle der sehr frühen und großen Volumenbelastung besonders kräftigen Myokard erklären läßt.

IV. Die im EKG lagetypischen Veränderungen stimmen mit der Häufigkeit der in den Operationsberichten beschriebenen Defekte überein. Die für einen Septum-secundum-Defekt sprechenden Rechts-Steil-Intermediär- und Linkslagen des Herzens überwogen mit 76 % aller Fälle, wobei allein 38 % auf den Rechtstyp fielen. Übereinstimmend damit waren 75 % der operierten ASD vom Septum-secundum-Typ. Nur 9 % aller Elektrokardiogramme zeigten einen überdrehten Linkstyp und wiesen damit auf einen Septum-primum-Defekt hin, der auch in 8,3 % aller ASD-Korrekturen auftrat.

Rechtsherzkatheter

I. In 55 % der durchgeführten Rechtsherzkatheter konnte der Defekt sondiert werden. In 16 % der Untersuchungen konnten transponierte Lungenvenen sondiert werden. Bei einem Patienten konnte außer dem Vorhofseptumdefekt durch Sondierung des linken Ventrikels auch noch ein Ventrikelseptumdefekt diagnostiziert werden.

Durch Druckmessungen an der Mitralklappe konnte in einem Fall zusätzlich eine Mitralstenose festgestellt werden, was die Diagnose Lutembacher-Syndrom bedeutet. Die Patientin, bei der diese Diagnose gestellt wurde, war 57 Jahre, litt unter schwerer Belastungsdyspnoe und bot Zeichen der zentralen Zyanose und Rechtsherzinsuffizienz. Das Röntgenbild ließ eine massive Dilatation des Herzens und enorme Erweiterungen, ja Deformationen der Hilusgefäße erkennen. Der Rechtsherzkatheter zeigte das Herz in seinem terminalen Stadium. Durch exzessive Widerstandserhöhung im kleinen Kreislauf (1860 $dyn.sec.cm^{-5}$) war es trotz des durch die Mitralstenose bewirkten hohen Drucks im linken Herzen zur Shuntumkehr gekommen. Die Sauerstoffsättigung des Blutes war stark herabgesetzt.

II. Als weiteres Indiz für das Vorliegen eines Vorhofseptumdefektes kann ein O_2-Sättigungsunterschied zwischen oberer bzw. unterer Hohlvene und dem rechten Vorhof dienen. Laut Handbuch der Inneren Medizin gilt ein Gradient von mehr als 1,5 Vol. % als beweisend. Transponierte Lungenvenen können einen zu großen O_2-Sprung vortäuschen. Bei 77 % aller Katheteruntersuchungen wurde dieser signifikante Sauerstoffgradient beschrieben.

III. Druckmessungen im kleinen Kreislauf und innerhalb des Herzens geben ein Bild davon, wie das Herz mit der enormen Volumenbelastung durch den Shunt zurechtkommt.

Im Kapillarbett der Lungen herrschte in 79 % der Fälle ein normaler Druck, in 16 % war er gering, und in 5 % war er stark,

das heißt, ein Mitteldruck über 22 mm Hg erhöht. Die Statistik zeigt, daß besonders ab dem 50. Lebensjahr der Druck in den pulmonalen Kapillaren ansteigt. Unter den 2 Fällen der besonders massiven Druckerhöhung war die oben erwähnte 57-jährige Patientin mit Lutembacher-Syndrom zu finden, und ein 27-jähriger Patient mit einem Canalis atrioventricularis, also beides Defekte, die ein extrem vergrößertes Volumenangebot an den kleinen Kreislauf bedingen können.

In der Pulmonalarterie wurden nur noch in 56 % der Messungen normale Druckwerte errechnet, wobei die Beziehung zwischen Druckerhöhung und fortschreitendem Alter besonders deutlich wird. 29 % der Druckwerte waren mäßig (Mitteldruck über 25 mm Hg) und 13 % stark erhöht (Mitteldruck über 40 mm Hg). Die Altersabhängigkeit dieser Veränderungen möchte ich unter anderem mit einem Elastizitätsverlust der Gefäßwände erklären (siehe Schema Nr. 8).

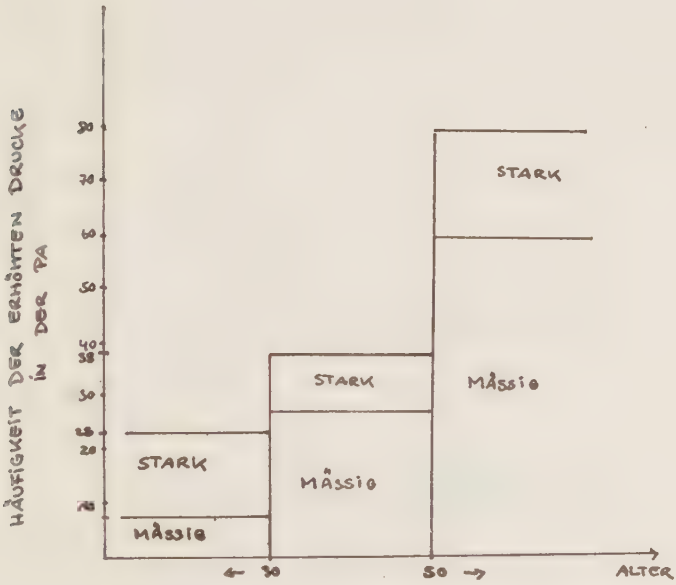

Schema Nr. 8

Mißt man den Druck im rechten Ventrikel, dann weist nur noch der kleinere Teil, 43 % der Patienten, normale Werte auf, bei 59 % ist der systolische Druck über 40 mm Hg angestiegen (siehe Schema Nr. 9).

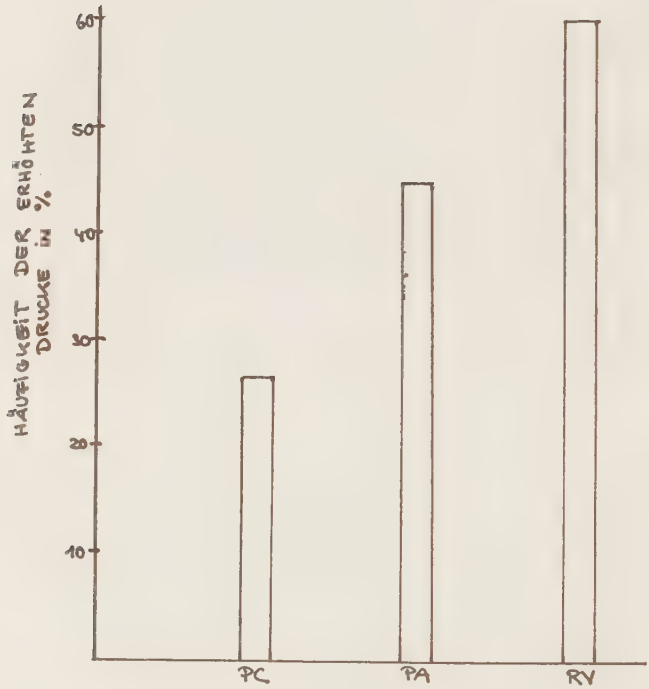

Schema Nr. 9: PC = pulmonales Kapillarbett
PA = A. Pulmonalis
RV = rechter Ventrikel

Ein signifikanter Drucksprung an der Pulmonalklappe von über 5 mm Hg wurde insgesamt bei der Hälfte aller Patienten gemessen. Nach Ansicht der meisten Lehrbuchautoren* kann eine rein funktionelle Pulmonalstenose als Ursache von Druckgradienten bis 20 mm Hg zwischen rechtem Ventrikel und Pulmonalarterie angesehen werden. Falls dieser Druckgradient mehr als 20 mm Hg beträgt, muß zumindest eine kleine strukturelle Klappenstenose angenommen werden. Als Besonderheit muß erwähnt werden, daß in der jüngsten Gruppe jeder 4. Patient einen Druckgradienten über 22 mm Hg aufwies und damit der Verdacht auf eine strukturelle Abnormität der Pulmonalklappe aufkam, wogegen in den beiden älteren Gruppen dieser Fall nur einmal auftrat. Eine strukturelle Pulmonalstenose würde die Auswurfarbeit des rechten Ventrikels selbstverständlich weiter erschweren und eine Erklärung für das relativ frühzeitige Auftreten von Beschwerden sein (siehe Schema Nr. 10).

* Innere Medizin in Praxis und Klinik, I. Band; Handbuch der Inneren Medizin, 4 . Auflage, Band IX/3

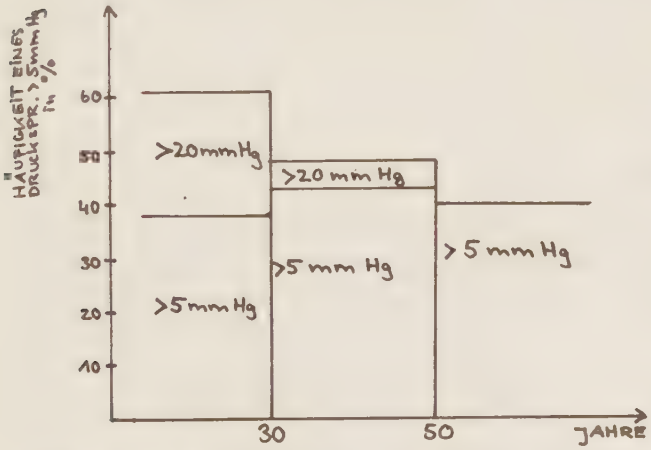

Schema Nr. 10 Drucksprung an der Pulmonalklappe in Abhängigkeit vom Alter

In 25 % der Fälle, in denen der linke Vorhof sondiert werden konnte, wurde bereits ein weitgehender Druckausgleich zwischen linkem und rechtem Vorhof festgestellt.

IV. Die Messung der Shuntvolumina ist wichtig zur Beurteilung der Defektgröße. Die Angaben der absoluten Größe in l/min lassen sich schwer beurteilen, da sich erstens das Herzminutenvolumen unter der psychischen Belastung des Eingriffs stark erhöhen kann, zweitens die Methode der Messung eine erhebliche Fehlerbreite aufweist. In "Dennig - Lehrbuch der Inneren Medizin" werden z.B. durchschnittliche Shuntvolumina von etwa 5 l/min und maximale von 13 l/min angegeben, während ich in meiner Untersuchung ein durchschnittliches Shuntvolumen von 11,1 l/min und ein maximales von 26 l/min errechnete (siehe Schema Nr. 11).

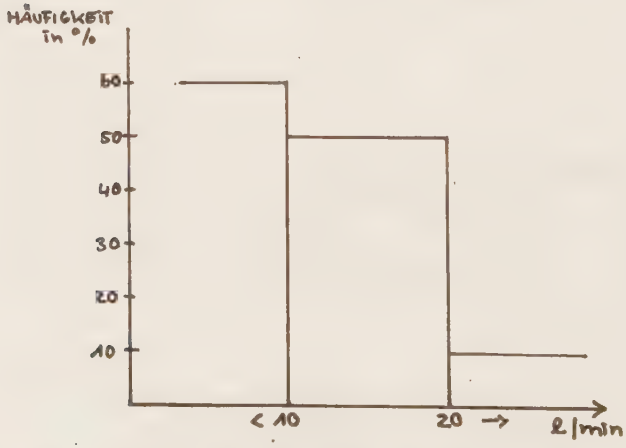

Schema Nr. 11: Größe der Shuntvolumina in l/min

Aussagekräftiger ist die Angabe in Prozent vom Herzminutenvolumen des großen Kreislaufs (siehe Schema Nr. 12).

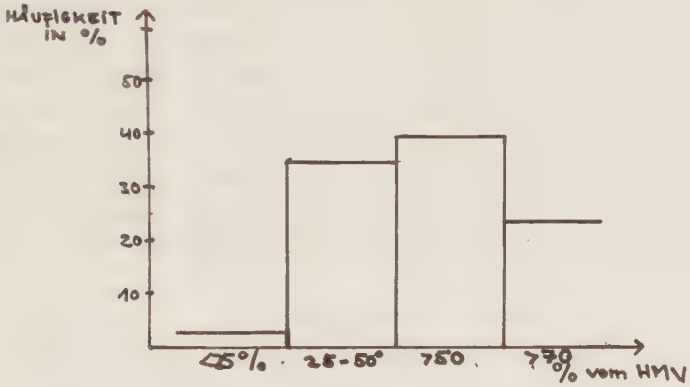

Schema Nr. 12: Größe der Shuntvolumina in % vom HMV des großen Kreislaufs

In 18 % der 44 Katheteruntersuchungen konnte ein R-L-Shunt registriert werden. Bei 2 dieser 8 gemessenen R-L-Shunts überwog der Shunt von rechts nach links, kam es also zur Shuntumkehr mit dem äußeren Zeichen der zentralen Zyanose.

V. Die Werte der Messungen des Strömungswiderstandes im kleinen Kreislauf waren in der Regel normal (Normalbereich: 50 - 130 dyn sec cm^{-5}), in 33 % waren sie erhöht, selten, in 5 %, erniedrigt.

Es gibt laut "Handbuch der Inneren Medizin, Band IX/3" eine Ansicht, die besagt, daß die Widerstandserhöhung im kleinen Kreislauf durch pathologische, anatomisch histologische Veränderungen an den Gefäßen bedingt ist, und eine andere Meinung, nach der die Chronizität der Volumenbelastung, also ein Zeitfaktor, die entscheidende Rolle spielt. Für beide Behauptungen lassen sich in meiner Untersuchung Anhaltspunkte finden. Für die erste spricht das Auftreten erhöhter Widerstände in jungen Jahren, für die zweite spricht, daß die Häufigkeit der Widerstandserhöhungen mit fortschreitendem Alter stetig zunimmt (siehe Schema Nr. 13).

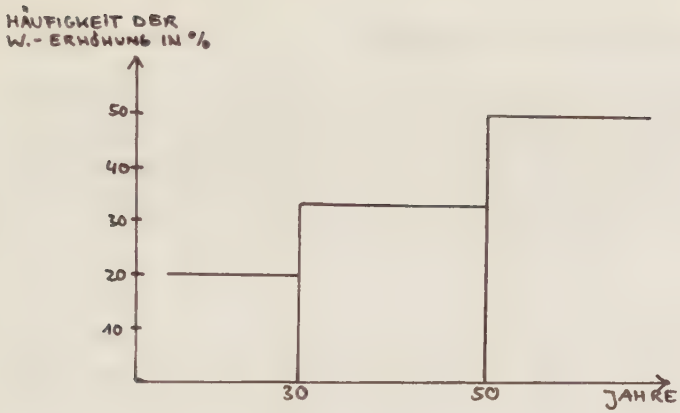

Schema Nr. 13: Häufigkeit der Widerstandserhöhung im kleinen Kreislauf in Abhängigkeit vom Alter

Die Sklerose der Lungengefäße mit Anstieg von Druck und Strömungswiderständen im kleinen Kreislauf stellt also eine sehr häufige Komplikation, insbesondere Alterskomplikation, dar.

ASD kombiniert mit anderen Herzfehlern

Laut Operationsbericht und Katheteruntersuchungen wiesen 30 % aller hier untersuchten Fälle außer dem Vorhofseptumdefekt irgendeinen anderen Herzfehler auf, wobei in der jüngeren Gruppe Kombinationen etwas häufiger auftraten als bei den beiden älteren Patientengruppen.

I. An erster Stelle unter allen zusätzlichen Defekten steht die Fehleinmündung einzelner Lungenvenen, nämlich in 7 % der 14 oben genannten Fälle. (20 % aller ASD laut Dennig: Lehrbuch der Inneren Medizin - 18 % laut "Handbuch der Inneren Medizin" - 15 % laut "Innere Medizin in Praxis und Klinik")

II. An zweiter Stelle stehen die Klappenfehler, 6 der 14 Kombinationen. Zweimal trat eine Pulmonalstenose, zweimal eine Mitralinsuffizienz und je einmal eine Aortenstenose und eine Mitralstenose auf.

III. Bei einem 27-jährigen Patienten konnte eine besonders schwerwiegende Kombination von Vitien beschrieben werden: ein sogenannter Canalis atrioventrikularis totalis, das heißt: Vorhofseptumdefekt plus Ventrikelseptumdefekt plus AV-Klappenmißbildung. Der Patient hatte außerdem noch eine transponierte Lungenvene, die in die Vena cava superior mündete.

Operationsbericht

I. Bei 20 % aller Patienten wurde keine Operation geplant, denn 9 % der ASD wurden als nicht oder noch nicht operationsbedürftig eingestuft. Bei 11 % der Patienten wurde aus verschiedenen Gründen wie Druckausgleich zwischen den Vorhöfen, erhöhte Widerstände im kleinen Kreislauf und Altersgründen von einer Operation abgeraten. 13 % aller Patienten lehnten von sich aus den operativen Eingriff ab.

II. In 24 % aller Fälle blieb unklar, ob sich die Patienten nach der Entlassung zu einer Operation entschließen konnten.

III. Die restlichen 44 % der diagnostizierten Vorhofseptumdefekte wurden operativ korrigiert. Bei diesen 20 Fällen wurde Art und Größe des Defekts im Operationsbericht beschrieben. Unter 2-DM-Größe wurde kein Defekt erwähnt, etwa die Hälfte wird als 2-DM und die andere Hälfte als 5-DM groß beschrieben.

In einem Fall wurde ein Canalis atrioventricularis portialis, das heißt ein Septum primum-Defekt, kombiniert mit einer Atrioventricularklappenmißbildung gefunden. Ein isolierter Septum primum-Defekt kam jedoch nie vor.

An erster Stelle, er macht 83 % aller beschriebenen Defekte aus, steht der Septum-secundum-Defekt. 2 von den 19 Defekten saßen sehr hoch im Vorhofseptum und wurden deshalb als Sinus-venosus-Defekte beschrieben, wobei bei einem von beiden außerdem eine partielle Lungenvenentransposition vorlag. Wie oft Vorhofseptumdefekte mit partieller Lungenvenentransposition vorkommen, werde ich noch bei den durch Katheterisierung gesichteten Fällen aufzeigen, da dort das Vergleichskollektiv größer ist.

IV. 3 der 20 operierten Patienten starben postoperativ. Eine Patientin, 50 Jahre, war Alkoholikerin und starb durch eine Oesophagus-varizenblutung bei Verdacht auf Leberzirrhose. Die zweite Patientin starb am 9. Tag postoperativ in einem Stadium starker Ateminsuffizienz, nachdem kein signifikanter Druckabfall im kleinen Kreislauf erfolgt war. Der pulmonale Strömungswiderstand war bei ihr bereits erhöht, der Defekt wurde als 5-DM groß beschrieben. Die dritte Patientin, ein siebzehnjähriges Mädchen, starb am dritten postoperativen Tag im Herzstillstand, nachdem bereits vorher drei Herzstillstände durchbrochen werden konnten. Während der Operation war es nach Defektverschluß mit steigenden Drucken im linken Vorhof und in der A. pulmonalis zum beginnenden Lungenödem und Abfall des peripheren systolischen Druckes gekommen. Daraufhin erfolgte die Wiedereröffnung des verschlossenen Vorhofseptumteiles.

Das ergibt bei 20 Operationen eine Operationsmentalität von 15 %, wobei die Oesophagus-varizenblutung nicht unbedingt in Zusammenhang mit der Operation gesehen werden darf.

Diskussion:

Zusammenfassend kann man folgendes typisches Erscheinungsbild des Vorhofseptumdefekts entwerfen:

Der Vorhofseptumdefekt des Erwachsenen macht in der Regel während der ersten beiden Lebensjahrzehnte keine Beschwerden. Die einzigen anamnestischen Hinweise aus dieser Zeit sind häufige Infekte der oberen und unteren Luftwege und eine verminderte Leistungsfähigkeit. Wichtigstes Symptom im Beschwerdebild ist die Dyspnoe, die von der Belastungsdyspnoe mit zunehmendem Alter in die Ruhedyspnoe und Orthopnoe übergeht. Auffällig ist auch die Neigung zu Tachykardien und Schwindelgefühlen. Die oft ungewöhnlich zierlichen Patienten weisen häufig eine Lippen- und Akrozyanose auf. Zeichen der zentralen Zyanose, Trommelschlegelfinger und Uhrglasnägel gehören nicht zum typischen Bild. Je älter die Patienten sind, umso häufiger finden sich als Ausdruck myokardialer Schädigung Zeichen der Rechtsherzinsuffizienz wie verstärkte Jugularvenenfüllung, Ödeme, Lebervergrößerung und Nykturie.

Den entscheidenden Befund für die Verdachtsdiagnose Vorhofseptumdefekt erhält man durch die Auskultation des Herzens. Charakteristisch ist eine weite und fixierte Spaltung des 2. Herztons, kombiniert mit einem systolischen Geräusch mit punctum maximum über der Pulmonalklappe. Häufig zu finden sind außerdem ein protodiastolisches Geräusch und ein lauter oder gespaltener 1. Herzton.

Das Röntgenbild zeigt bei größeren Defekten eine Verbreiterung des Herzschattens, typischerweise eine Prominenz des Arcus pulmonalis sowie perihilär vergrößerte Gefäßkaliber. Eine vermehrte Hiluseigenpulsation, "sogenannte tanzende Hili", fallen bei der Durchleuchtung auf.

Die konstanteste Veränderung im EKG ist der inkomplette Rechtschenkelblock.

Den endgültigen Beweis für die Diagnose liefert der Rechtsherzkatheter, indem entweder der linke Vorhof sondiert werden kann oder ein Sauerstoffsprung auf Vorhofebene gemessen wird.

Warum werden so viele Vorhofseptumdefekte nicht schon in der Kindheit erkannt?

Der entscheidende Hinweis (Nadas: Periatric cardiology) bei der Mehrzahl der Kinder mit Vorhofseptumdefekt ist die Feststellung eines systolischen Geräusches. Dieses Geräusch wird oft sehr spät entdeckt, was man auf einen relativ kleinen Links-Rechtsshunt in der Kindheit, bedingt durch einen starken rechten Ventrikel, zurückführt. Als weiterer Grund für eine verspätete Diagnose des Herzfehlers ist zu nennen, daß das Strömungsgeräusch beim Fehlen weiterer Symptome oft als funktionelles oder akzidentelles Geräusch verkannt wird.

Erst das Auftreten von Beschwerden, vor allem Dyspnoe und Tachypnoe führt in der Regel zur Diagnosestellung. Nur bei 2 von 45 Patienten wurde die Diagnose Vorhofseptumdefekt bei Beschwerdefreiheit durch Zufallsbefunde bei Röntgenuntersuchungen und Auskultation gestellt.

Warum treten Beschwerden erst ab einem bestimmten Lebensalter auf?

Sicherlich verursachen große Defekte früher Beschwerden als kleine, Grob schematisch lassen sich 3 Gruppen aufstellen:

1. Patienten mit sehr großen Defekten, die schon in der Kindheit sterben;
2. Patienten mit mittelgroßen Defekten, die älter als 30 Jahre werden;
3. Patienten mit kleinen Defekten, die erstmals im fortgeschritteneren Alter manifest werden.

Neben der Defektgröße sind aber auch weitere Faktoren für den Zeitpunkt der Manifestation bedeutsam. Eine häufige Komplikation ist die Sklerose der Lungengefäße mit konsekutivem Druckanstieg im kleinen Kreislauf. Die Kontraktionsfähigkeit des Myokards wird durch die stete Volumen- und Druckbelastung nach und nach geschwächt. Ein wichtiger pathogenetischer Faktor für die Spätmanifestation scheint vor allem auch die Arteriosklerose mit Befall der Coronarien zu sein. Multimorbidität als kennzeichnende Eigenschaft des höheren Alters wird mithin offenbar auch beim an sich leichteren Vorhofseptumdefekt zum ausschlaggebenden pathogenetischen Faktor für dessen späte Manifestation, dessen Symptomatik und Verlauf.

ifo IFO-INSTITUT FÜR WIRTSCHAFTSFORSCHUNG
8 MÜNCHEN 86 POSCHINGERSTRASSE 5 POSTFACH 860460 TELEFON 9824-1

Blatt: _____

BEARBEITER: _____

QUELLE: _____

Arbeitstabelle

FRÜHERE ANAMNESE

	Unter 20	20–30	–30 [13]		30–40	40–50	30–50 [20]		50–> [10]		insgesamt 43	
Unklarer Herzfehler seit Kindheit (12 Jhr) bekannt		I	I		I	II	IIII	15 %	IIII	30 %	7	16 %
											>30 Jhr. 6	20 %
Unklarer Herzfehler seit Jugend (25 Jhr) bekannt						II	II	10 %	II	20 %	>30 Jhr 4	13 %
Diagnose vor 25. Lebensjahr	~~IIII~~ II	II	~~IIII~~ IIII	69 %								
Schon in der Kindheit:												
Dyspnoe	I	IIII	IIII	31 %	I		I	5 %				
Herzschmerzen												
Herzrasen	I											
Herzstolpern		I										
verminderte Leistungsfähigkeit	I	II	IIII	23 %	I	II	IIII	15 %	IIII	30 %	9	21 %
Blässe u. Acrozyanose		II	II	15 %								
Keine Beschwerden in Kindheit u. Jugend	I	IIII	IIII	31 %	II	~~IIII~~ ~~IIII~~	~~IIII~~ ~~IIII~~ II	60 %	~~IIII~~ II	70 %	23	53 %
Häufig Infekte d. oberen Luftwege	IIII	I	~~IIII~~	40 %	~~IIII~~	~~IIII~~ ~~IIII~~	~~IIII~~ ~~IIII~~ ~~IIII~~	75 %	~~IIII~~	50 %	25	58 %
Tb						I						
Diagnose bei Zufallsbef. (Rö. bzw. Auskultation)												
Keine anamn. Erhebung					I	I						

IFO-INSTITUT FÜR WIRTSCHAFTSFORSCHUNG
8 MÜNCHEN 86 · POSCHINGERSTRASSE 5 · POSTFACH 86 04 60 · TELEFON 92 24 1

BEARBEITER:

QUELLE:

Arbeitstabelle

	UNTERSUCHUNSBEFUND											
	Unter 20	20-30	-30 [13]		30-40	40-50	30-50 [22]		50 -> [10]		insgesamt 45	
Zierlicher Körperwuchs	II	II	IIII	31 %	II	II	IIII	18 %	III	30 %	11	24 %
AZ gut	卌 I	卌	卌 卌 I	92 %	卌 I	卌 IIII	卌 卌 卌	68 %	III	30 %	29	64 %
reduziert	I	I	II	15 %	I	III	IIII	18 %	卌	50 %	11	24 %
schlecht						III	III	13 %	II	20 %	5	11 %
starke Blässe	III		III	23 %	I				I		5	11 %
Acro- u. Lippenzyanose	III	II	卌	40 %	II	卌 III	卌 卌	45 %	卌	50 %	20	44 %
Uhrglasnägel u. Trommelschlägelfinger		I										
Zentrale Zyanose		I							I			
Herzbuckel		I				I					2	4,4 %
hebender u. verbreiterter Herzspitzenstoß	III	I	IIII	31 %	I	卌 II	卌 III	36 %	卌	50 %	17	38 %
hypertrophe Rechts-V-Aktion	II	II	IIII	31 %	II	卌 II	卌 IIII	40 %	II	20 %	17	38 %
epigastr. Pulsationen									I			
Rechtsherzinsuffizienz:		I			I 14 %	卌 I 44 %	卌 II	32 %	卌	50 %	13	29 %
a) Jugularrenen stark gefüllt						II	II	9 %	II	20 %	4	9 %
b) Ödeme					I	II	III	13 %	IIII	40 %	8	18 %
c) Lebervergrößerung		I				III	III	13 %	III	30 %	7	15 %
d) Nykturie					I	卌	卌 I	27 %	I		7	15 %

IFO-INSTITUT FÜR WIRTSCHAFTSFORSCHUNG
8 MÜNCHEN 86 POSCHINGERSTRASSE 5 POSTFACH 860460 TELEFON 9224-1

Blatt: _____

BEARBEITER: _____

QUELLE: _____

Arbeitstabelle

BESCHWERDEN

	Unter 20	20-30	-30 [13]		30-40	40-50	30-50 [22]		50-> [10]		insgesamt [45]	
Keine Beschwerden					I		I	4,5 %	I	10 %		
Belastungsdyspnoe	~~IIII~~	~~IIII~~	~~IIII~~ ~~IIII~~	78 %	IIII	~~IIII~~ ~~IIII~~ II	~~IIII~~ ~~IIII~~ ~~IIII~~	68 %	~~IIII~~ IIII	90 %	34	75,5 %
Ruhedyspnoe						II					2	4,4 %
Orthopnoe					I	II	III	13 %	IIII	40 %	7	15 %
Husten u. Auswurf	I	I				II					4	9 %
Pektanginöse Beschw.		I		7,8 %	I	IIII	~~IIII~~	23 %	III	30 %	9	20 %
Herzstiche	I	I				II					5	11 %
Präkordiale Schmerzen		II				I					3	6,6 %
Tachykardien	I	I	II	15 %	I	~~IIII~~ II	~~IIII~~ III	36 %	~~IIII~~ I	60 %	16	37,7 %
Herzstolpern		II	II	15 %	I	IIII	~~IIII~~	23 %	IIII	40 %	11	24 %
Schwindelgefühl	I	I	I	15 %	I	III	IIII	18 %	III	30 %	9	20 %
Schwarzwerden v. d. Augen	I				I						2	4 %
Schweißausbrüche		I			II	II	IIII	18 %			5	11 %
Synkopen	I				I						2	4 %
starkes Müdigkeitsgefühl		I			II	~~IIII~~ I	~~IIII~~ III	36 %	III	30 %	12	27 %
herabgesetzte Belastbarkeit					IIII	IIII	~~IIII~~ II	32 %	IIII	40 %	11	24 %

IFO-INSTITUT FÜR WIRTSCHAFTSFORSCHUNG
8 MÜNCHEN 86 POSCHINGERSTRASSE 5 POSTFACH 860460 TELEFON 0824-1

BEARBEITER: _____

QUELLE: _____

Arbeitstabelle

RÖNTGEN BZW. DURCHLEUCHTUNG

	Unter 20	20-30	-30 [12]		30-40	40-50	30-50 [22]		50 -> [10]		Insgesamt 44	
Herzschatten normal	II	IIII	卌 I	50 %	III	I	IIII	18 %			10	23 %
mäßig vergrössert	IIII	II	卌 I	50 %	III 43%	卌 I 40%	卌 IIII	41 %	III	30 %	17	38,5 %
erheblich vergrößert					I 14%	卌 III 53%	卌 IIII I	41 %	卌 II	70 %	17	38,5 %
Linksbetonte Herzform	II	I	III	25 %	I	II	III	13 %			7	16 %
auffällige Ausbildung d. rechten Herzkontur		I				II	II	9 %	III	30 %	7	16 %
Prominenz d. Arcus pulmon.	卌	IIII	卌 IIII	75 %	IIII	卌 卌 II	卌 卌 卌 I	73 %	卌 III	80 %	33	75 %
Deformation d. Hilusgefäße		I		8 %		III		13 %	II	20 %	6	13 %
Gefäßkaliber perihilär vergrössert (stark)	卌	卌	卌 卌	83 %	IIII	卌 卌 I	卌 卌 卌	68 %	卌 III	80 %	33	75 %
verstärkte pulmonale Gefäßzeichnung	I			8 %	I	卌 I	卌 II	32 %	III	30 %	11	25 %
Pulmonale Stauung						I			II	20 %		
mangelnde Gefäßerweiterung der Hili		I										
Vermehrte Hiluseigenpulsation	IIII	III	卌 II	58 %	卌 II	卌 卌	卌 卌 卌 II	77 %	卌 I	60 %	30	68 %
keine Rö-Unterlagen	I											

IFO-INSTITUT FÜR WIRTSCHAFTSFORSCHUNG
München 86 · Poschingerstrasse 5 · Postfachanschrift · Telefon 9224

Blatt: _____

BEARBEITER: _____

QUELLE: _____

Arbeitstabelle

PHONOKARDIOGRAMM

	Unter 20	20-30	-30 [13]		30-40	40-50	30-50 [22]		50 -> [10]		insgesamt 45	
1. Ht normal	II	I	III	23%	II	~~IIII~~	~~IIII~~ II	32%	IIII	40%	14	31%
Laut	~~IIII~~ I	IIII	~~IIII~~ ~~IIII~~	80%	III	~~IIII~~ III	~~IIII~~ ~~IIII~~ I	50%	IIII	40%	25	55%
gespalten	I	I	II	15%	III	~~IIII~~	~~IIII~~ III	36%	III	30%	13	29%
2. Ht normal									II		2	4,4%
nur sehr laut	I	I	II	15%							2	4,4%
atemverschiebl. + weit gespal		I			III	III	~~IIII~~ I	27%			7	15,5%
fixiert gespalten	~~IIII~~ I	IIII	~~IIII~~ ~~IIII~~	80%	IIII	~~IIII~~ ~~IIII~~ II	~~IIII~~ ~~IIII~~ ~~IIII~~ I	73%	~~IIII~~ III	80%	34	76%
a) Weite > 0,04" < 0,06"	II	II	IIII	30%	I	~~IIII~~ III	~~IIII~~ IIII	40%	III	30%	16	36%
b) Weite ≥ 0,06"	IIII	II	~~IIII~~ I	39%	III	IIII	~~IIII~~ II	33%	~~IIII~~	50%	18	40%
Lauter Pulmonalklappen-schlußton	I				I				II	20%	4	9%
3. Ht	I								I		2	4%
4. Ht = Vorhofton	I	I	II	15%	II	IIII	~~IIII~~ I	27%	~~IIII~~	50%	13	29%
Mitralöffnungston									I		1	
Frühsyst. pulmon. Klick	I	I	II	15%	II	IIII	~~IIII~~ I	27%	~~IIII~~	50%	13	29%
Decrescendoger.												
protomesosystol.	~~IIII~~	~~IIII~~	~~IIII~~ ~~IIII~~	80%	~~IIII~~ I	~~IIII~~ ~~IIII~~ IIII	~~IIII~~ ~~IIII~~ ~~IIII~~ ~~IIII~~	91%	~~IIII~~ III	80%	39	86%
holosystol.	I	I	II	15%	I	I	II	9%	II	20%	6	13%
diastolisch	II	II	IIII	30%	I	I	II	9%	III	30%	9	20%

ifo IFO-INSTITUT FÜR WIRTSCHAFTSFORSCHUNG
8 MÜNCHEN 86 POSCHINGERSTRASSE 5 POSTFACH 860460 TELEFON 98241

BEARBEITER: _____

QUELLE: _____

Arbeitstabelle

EKG

	Unter 20	20-30	-30 [13]		30-40	40-50	30-50 [22]		50 -> [10]		Insgesamt 45	
Sinusrhythmus	IIII	~~IIII~~	~~IIII~~ IIII	69 %	~~IIII~~ II	~~IIII~~ II	~~IIII~~ ~~IIII~~ IIII	63,6%	IIII	40 %	27	60 %
Sinustachykardie	III	I	IIII	30 %		III	III	13 %	II	20 %	9	20 %
Sinusbradykardie						I		4,5%	I	10 %	2	4 %
Tachyarrhythmie						IIII		18 %	III	30 %	7	15 %
Ventrikuläre ES					I	~~IIII~~	~~IIII~~ I	27 %	III	30 %	9	20 %
Inkompl Rechtsschenkelb.	~~IIII~~	III	~~IIII~~ III	60 %	~~IIII~~ I	~~IIII~~ IIII	~~IIII~~ ~~IIII~~ ~~IIII~~	68 %	IIII	40 %	27	60 %
kompl Rechtsschenkelblock	I	I	II	15 %		III	III	13 %	IIII	40 %	9	20 %
kein Schenkelblock	I	II	III	23 %	I	II	III	13 %	II		8	17 %
Nur Rechtsverspätung	I	I	II	15 %		II	II	9 %	II	20 %	6	13 %
AV-Block I. Grades	I					II					4	9 %
Störung d. Erregungsrückbildung	II	I	III	23 %	I	~~IIII~~ I	~~IIII~~ II	33 %	I	10 %	11	24 %
Rechtshypertrophie	II	I	III	23 %	I	I	II	9 %	I	10 %	6	13 %
Rechtstyp	II	II	IIII	30 %	II	~~IIII~~ II	~~IIII~~ IIII	40 %	IIII	40 %	17	38 %
Steil- o. Intermediärtyp	II	III	~~IIII~~	38 %	IIII	IIII	~~IIII~~ III	37 %	III	30 %	16	35 %
überdrehter Linkstyp		I	I	6,7 %		II	II	9 %			3	9 %

Blatt: _____

ifo IFO-INSTITUT FÜR WIRTSCHAFTSFORSCHUNG
8 MÜNCHEN 86 POSCHINGER STRASSE 5 POSTFACH 860460 TELEFON 9224 1

BEARBEITER: _____

QUELLE: _____

Arbeitstabelle

RECHTSHERZKATHETER

	Unter 20	20-30	-30 [13]		30-40	40-50	30-50 [21]		50 -> [10]		Insgesamt 44	
Druck im PC normal	𝍸 I	𝍸	𝍸 𝍸 I	84,6 %	𝍸 II	𝍸 𝍸	𝍸 𝍸 𝍸 II	85 %	𝍸 I	60 %	34	79 %
(m.D ≥ 12 mmHg) gering	I		I	7,6 %		III	III	15 %	III	30 %	7	16 %
m.D > 22 mmHg) stark erhöht		I	I	7,6 %					I	10 %	2	4,6 %
2						I						
Druck in PA normal	𝍸	𝍸	𝍸 𝍸	77 %	𝍸 II	𝍸 I	𝍸 𝍸 III	62 %	II	20 %	25	59 %
(m.D ≥ 25 mmHg) mäßig	I		I	7,6 %		𝍸 I	𝍸 I	28 %	𝍸 I	60 %	13	29 %
(m.D. ≥ 40 mmHg) stark erhöht	I	I	II	15 %		II	II	9,5 %	II	20 %	6	13 %
Druck im RV normal	IIII	I	𝍸	38 %	𝍸	𝍸	𝍸 𝍸	48 %	IIII	40 %	19	43 %
syst. > 40 mmHg erhöht	III	𝍸	𝍸 III	62 %	II	𝍸 IIII	𝍸 𝍸 I	52 %	𝍸 I	60 %	25	59 %
Druckausgleich zw. RA u. LA	I	I	II	15 %	I	I	II	9,5 %	II	20 %	6	13 %
R im kl. Kreislauf normal	IIII	III	𝍸 II)	70 %	III	𝍸 𝍸	𝍸 𝍸 III	62 %	IIII	50 %	24	61,5 %
erniedrigt	I		I } 10	10 %	I		I	5 %			2	5 %
erhöht	I	I	II }	20 %	III	IIII	𝍸 II	33 %	III	50 %	13	33 %
									II		5	
Keine Messung	I	II	III									
Drucksprung a. d. Pulmonalklappe: ∅ - 5 mmHg	IIII	I	𝍸	38 %	II	𝍸 IIII	𝍸 𝍸 I	52 %	𝍸 I	60 %	22	50 %
(> 5 mmHg) mäßig	I	IIII	𝍸	38 %	IIII	𝍸	𝍸 IIII	43 %	IIII	40 %	18	41 %
(> 20 mmHg) stark erhöht	II	I	III	23 %	I			5 %			4	9 %
O_2-Sprung auf Vorhofebene > 1,5 Vol %	𝍸	IIII	𝍸 IIII	69 %	IIII	𝍸 𝍸 II	𝍸 𝍸 𝍸	71 %	𝍸 𝍸	100 %	34	77 %

IFO-INSTITUT FÜR WIRTSCHAFTSFORSCHUNG
8 MÜNCHEN 86 POSCHINGERSTRASSE 5 POSTFACH 860460 TELEFON 9824-1

BEARBEITER:

QUELLE:

Arbeitstabelle

RECHTSHERZKATHETER

	Unter 20	20-30	-30 [13]		30-40	40-50	30-50 [21]		50 -> [10]		insgesamt 44		
L-R-Shunt < 10 l/min	|||	|||	卌 |	54,5 %	|||	卌 |	卌 ||||	47 %	卌	50 %	20	50 %	[40]
> 10 l/min	||	|	||| } 11	27 %	|||	卌 ||	卌 卌 } 19	53 %	|||	30 %	16	40 %	
> 20 l/min	||		||	18 %					||	20 %	4	10 %	
keine Messung						|					1		
L-R-Shunt in % vom HMV des grossen Kreisl. < 25 %									|	10 %	1	2 %	
25 - 50 %	|||	|	||||	40 %	||||	||||	卌 |||	40 %	||	20 %	14	35 %	
> 50 %	|	||	||| } 10	30 %	|	卌 |||	卌 |||| } 20	45 %	||||	40 %	16	40 %	
≥ 70 %	||	|	|||	30	|	||	|||	15 %	|||	30 %	9	23 %	
keine Messung	|		|								2	4 %	
R-L-Shunt		|		6,7 %	|	||||	卌	24 %	||	20 %	8	18 %	
Shuntumkehr		|							|		2	4,5 %	
keine Shuntmessg. möglich		||			|						3		
Sondierung des ASD	||	|||	卌	38 %	|||	卌 卌	卌 卌 |||	57 %	卌 |	60 %	24	54,5 %	
transpon. L-Venen		|		6,7 %	|||	||	卌	24 %	|	10 %	7	16 %	
eines VSD		|		6,7 %							1		
Diagnose Lutembacher									|		1		
Katheter vom Patienten abgelehnt						|					1		

IFO-INSTITUT FÜR WIRTSCHAFTSFORSCHUNG
8 MÜNCHEN 86 POSCHINGERSTRASSE 5 POSTFACH 860686 TELEFON 9224-1

Blatt: _____

BEARBEITER: _____

QUELLE: _____

Arbeitstabelle

	ASD KOMBINIERT MIT WEITEREN HERZFEHLERN											
	Unter 20	20-30	-30 [13]		30-40	40-50	30-50 [22]		50 -> [10]		insgesamt 45	
Pulmonalstenose	II										2	4 %
Aortenstenose									I		1	2 %
Mitralinsuffizienz	I					I					2	4 %
Eutembachersyndrom									I		1	2 %
alle Klappenfehler zusam.	IIII			23 %		I			II	20 %	6	13 %
Canalis atrioventricularis totalis		I		7,6 %							1	2 %
partielle Lungenvenen-transposition		I		7,6 %	IIII	II	IIII	24 %	I	10 %	7	16 %
alle Kombinationen zusammen	IIII	II	IIII	39 %	IIII	IIII	IIII I	27 %	IIII	30 %	14	30 %

IFO-INSTITUT FÜR WIRTSCHAFTSFORSCHUNG
MÜNCHEN 86 · POSCHINGERSTRASSE 1 · POSTFACH 86 04 60 · TELEFON 98 61

BEARBEITER: _____

QUELLE: _____

Arbeitstabelle

OPERATIONSBERICHT

	Unter 20	20-30	-30 [13]		30-40	40-50	30-50 [22]		50-> [10]		Insgesamt 45		
Op noch nicht vorgesehen	II	I	III	23 %	I						4	9 %	
Von Op wird abgeraten		I				I			III	30 %	5	11 %	
Op wird abgelehnt					I	III	IIII	18 %	II	20 %	6	13 %	
Weiterer Verlauf unbekannt	III	I	IIII	31 %	II	III	~~IIII~~	22 %	II	20 %	11	24 %	
Beschriebene Defekte	II	IIII	~~IIII~~ I	46 %	III	~~IIII~~ III	~~IIII~~ ~~IIII~~ I	50 %	III	33 %	20	44 %	
Septum-sec. Defekt	II	III	~~IIII~~	83 %	II	~~IIII~~ II	~~IIII~~ IIII	82 %	III	100 %	16	84 %	% der beschrieb. Fälle
" -primum Defekt													
Can. atrioventricul. partialis						I					1	5 %	
" " totalis													
Sinus venosus		I			I						2	10 %	
a) + part. L-Ventrantspos.					I						1	5 %	
b) ohne " "		I									1	5 %	
Exitus postoperativ						II			I		3	15 %	

L i t e r a t u r

Lehrbücher

Gross u. Schölmerich: Lehrbuch der Inneren Medizin, 3. Auflage
Schattauer Verlag, Stuttgart 1973

Dennig: Lehrbuch der Inneren Medizin, 6. Auflage, Band I
Georg Thieme Verlag, Stuttgart 1964

Hornbostel, Kaufmann, Siegenthalter: Innere Medizin in Praxis und Klinik, I. Band
Georg Thieme Verlag, Stuttgart 1973

Handbuch der Inneren Medizin, 4. Auflage, Band IX/3
Springer Verlag, Berlin-Göttingen-Heidelberg 1960

Ganong: Medizinische Physiologie, 2. Auflage
Springer-Verlag, Berlin 1972

Schettler: Innere Medizin, Band I
Georg Thieme Verlag, Stuttgart 1972

Michel: Angeborene Herzfehler, Auskultation, Phonokardiographie, Differentialdiagnose
Springer-Verlag, Berlin 1964

Nadas: Pediatric Cardiology, 2. Auflage
W.B. Saunders Company, Philadelphia 1963

Keith u. Rowe: Heart Desease in Infancy and Childhood
Macmillan Company 1958

Zeitschriftenartikel

Rees A, et al:
Phonocardiographic, radiological, and hemodynamic correlation in atrial septal defect.
British Heart Journal (London) 34: 781-6 Aug. 72

Harris P.:
Pathogenesis of pulmonary hypertension.
Schweizerische Medizinische Wochenzeitschrift (Basel) 100: 130-3 Jan.70

Kumar S, et al:
The second heart sound in atrial septal defect.
American Journal of Cardiology (New York) 28: 168-72 Aug. 71

Plass R, et al:
Intracardiac sounds and murmurs in atrial septal defect.
American Journal of Cardiology (New York) 2 8: 173-8 Aug. 71

Lebenslauf

Am 10.3.1952 wurde ich in München als drittes von vier Kindern des Diplomingenieurs Eduard Seibt und seiner Frau Erika Seibt, geb. Soukup, geboren.

1958 Eintritt in die Volksschule an der Boschetsriederstraße.

1962 Eintritt in das neusprachliche Louise-Schröder-Gymnasium.

1971 bestand ich an dieser Schule das Abitur.

1971 im Herbst erhielt ich die Zulassung zum Medizinstudium an der Maximilians-Universität in München.

1972 im Sommer bestand ich das Vorphysikum,

1973 im Sommer das Physikum.

1974 folgte der 1. Teil des Staatsexamens

1976 der 2. Teil des Staatsexamens.

Meine zweimonatige Pflichtfamulatur leistete ich in der betriebsärztlichen Dienststelle der Firma Siemens/Hoffmannstraße. Außerdem famulierte ich einen Monat in der Stiftsklinik Collegium Augustinum in München und drei Wochen in der Kinderklinik des Krankenhauses München-Schwabing.

September 1976 bis Oktober 1977 "Praktisches Jahr" nach der neuen Approbationsordnung, aufgeteilt in vier Monate Innere Medizin, vier Monate Chirurgie und vier Monate Pädiatrie als Freies Fach. In dieser Zeit war ich Mitglied einer Balintgruppe.

Am 20. Oktober 1977 bestand ich den dritten und letzten Teil des Staatsexamens.

Am 26. Oktober 1977 wurde die Approbation erteilt.

Roswitha Seibt

München, den 10. November 1977